EL SOSPECHOSO NO ESTABA EN LA IMAGEN… NI EN EL DRENAJE

AURTORES: Navarro Sahuquillo, Lucía (Médico residente de Medicina Física y Rehabilitación)[1], Elía Martínez, Juana María (Médico especialista en Medicina Física y Rehabilitación)[1], Coloma García, Ana (Médico especialista en Medicina Física y Rehabilitación).

(1) Servicio de Medicina Física y Rehabilitación del Consorcio Hospital General Universitario de Valencia

1ª PARTE. CASO CLÍNICO

PRESENTACIÓN DEL CASO

Mujer de 68 años remitida al Servicio de Medicina Física y Rehabilitación por **edema persistente de miembro superior izquierdo** (MSI), de instauración progresiva y varios meses de evolución, acompañado de dolor y limitación funcional.

ANTECEDENTES PERSONALES

- Poliartrosis en tratamiento con paracetamol 1 g, 1 comprimido cada 8 horas.
- Neoplasia de colon tratada con cirugía y quimioterapia en 2006.
- Trasplante pulmonar bilateral realizado en 2021 por EPOC grave. Episodio posterior de rechazo del injerto, iniciándose tratamiento con Everolimus en 2024.
- IRC G3a
- Intervenciones quirúrgicas previas: artrodesis de raquis y hemicolectomía.
- No alergias medicamentosas conocidas.

ENFERMEDAD ACTUAL

La paciente refiere aparición **progresiva** de edema en miembro superior izquierdo (MSI) desde inicios de 2025, sin antecedente traumático ni sobreesfuerzo. Asocia dolor a la movilización del hombro. No aumento de temperatura local, rubor, fiebre ni distermia.

Ante la persistencia de este cuadro, fue valorada inicialmente en un centro privado, donde se realizaron estudios ecográficos y tomografía computarizada, descartándose trombosis venosa profunda o superficial, así como compresión extrínseca significativa. Se completó el estudio con **linfogammagrafía**, que mostró **alteración del drenaje linfático** del MSI.

Fue remitida posteriormente a una unidad de linfedema, donde inició tratamiento con vendaje multicapa de baja elasticidad, seguido del uso de prenda de compresión diurna y nocturna, logrando estabilidad del volumen del miembro.

A pesar del tratamiento, la paciente refiere persistencia de edema mamario, así como mala tolerancia a la fisioterapia por dolor en el hombro izquierdo, con repercusión funcional.

EXPLORACIÓN FÍSICA

Engrosamiento cutáneo y **edema en región mamaria izquierda** sin aumnto de volumen global de MSI. Piel normocoloreada, sin signos inflamatorios. No dolor a la palpación profunda. No se palpan masas ni adenopatías a nivel axilar.

HOMBRO IZQUIERDO: Balance articular (BA) activo completo; BA pasivo conservado, doloroso. Maniobras exploratorias del manguito rotador positivas (++/+++).

PRUEBAS COMPLEMENTARIAS

- **Linfogammagrafía**: Signos de estasis dérmica en mano y antebrazo izquierdos, sin visualización de drenaje hacia ganglios axilares.
- **Eco Doppler de MSI:** Sin datos de trombosis venosa ni compresión extrínseca.
- **Estudios de mama (mamografía y ecografía):** Engrosamiento cutáneo y cambios compatibles con linfedema; sin lesiones focales sospechosas ni adenopatías axilares (Figuras 1 y 2).
- **TC torácico**: Ausencia de adenopatías mediastínicas o axilares. Engrosamiento cutáneo y edema subcutáneo de mama izquierda. Ausencia patología obstructiva

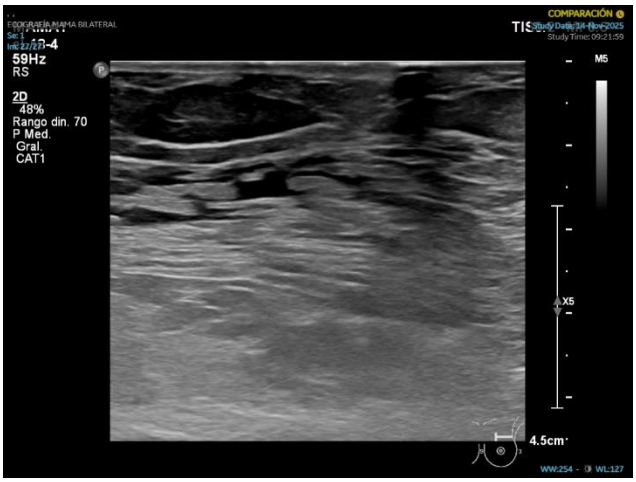

FIGURA 1. Ecografía de mama izquierda. Engrosamiento cutáneo y del tejido celular subcutáneo con áreas de acúmulo líquido, sin masas sólidas ni adenopatías axilares, compatible con linfedema.

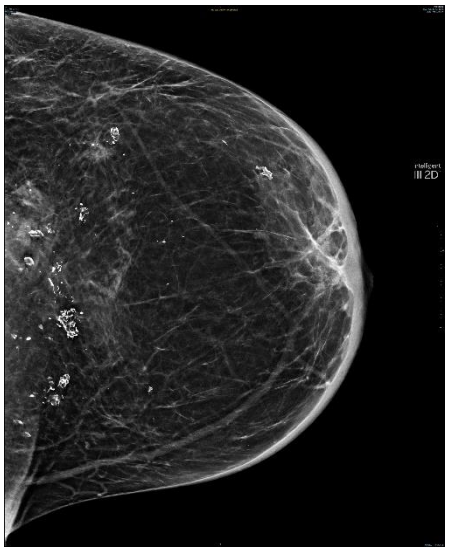

FIGRUA 2. Mamografía bilateral. Mamas de predominio graso; en ambas abundantes calcificaciones distróficas de localización profunda. Conclusión: BI-RADS 2

EVOLUCIÓN

Tras **descartar** causas **vasculares, infecciosas y neoplásicas** evidentes, el edema se mantiene estable con tratamiento compresivo. Sin embargo, la distribución atípica del edema y su persistencia plantean dudas sobre la etiología del cuadro.

PREGUNTAS

- ¿Es siempre un linfedema primario o secundario todo edema unilateral de miembro superior?
- Cuando las pruebas descartan lo grave y lo frecuente, ¿qué estamos dejando de mirar?
- ¿Puede un linfedema ser la manifestación de un problema sistémico y no exclusivamente local?
- Ante un edema persistente con distribución atípica, ¿hasta qué punto los tratamientos crónicos pueden ser relevantes?
- Desde la consulta de Rehabilitación, ¿cuándo deberíamos replantearnos el diagnóstico inicial?