

DOLOR GLUTEO

Dr. Fco Javier Mondéjar Gómez, Dr. Gerardo Pastor Saura, Dra Carmen Rodríguez Ruiz

PRIMERA PARTE

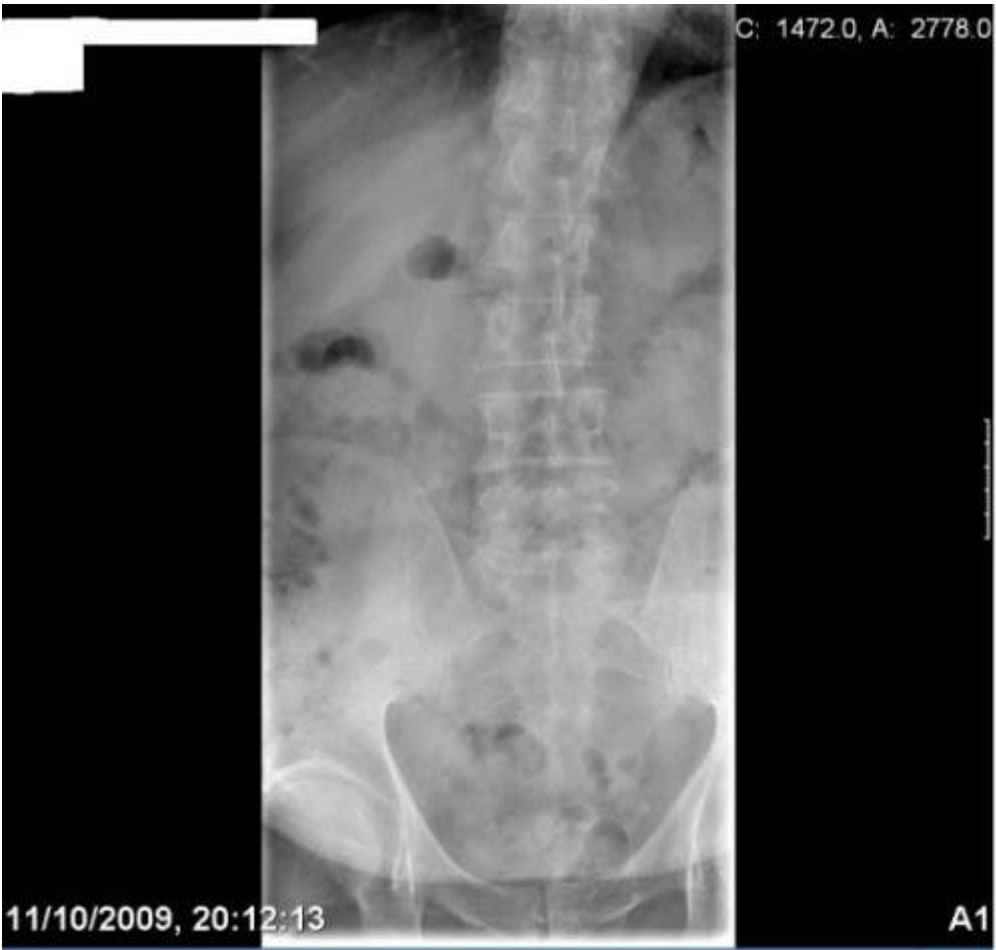Varón de 65 años, sin antecedentes personales de interés, que refiere dolor severo en zona glútea derecha con un EVA de “9/10” de dos meses de evolución, con irradiación a la región inguinal y lateral hasta rodilla. No mejora con AINES. Fue remitido a nuestras consultas con sospecha diagnóstica de síndrome miofascial (SMF).

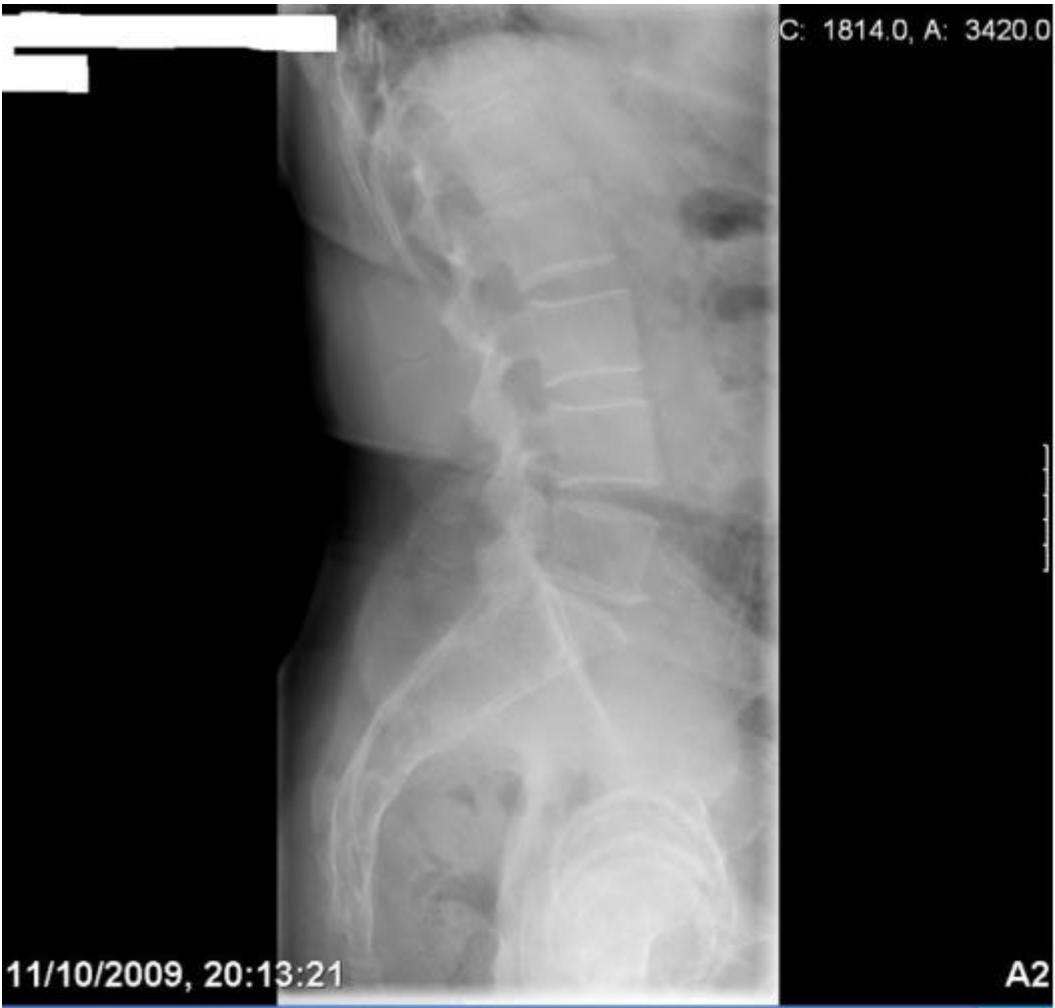En la exploración física se aprecia:

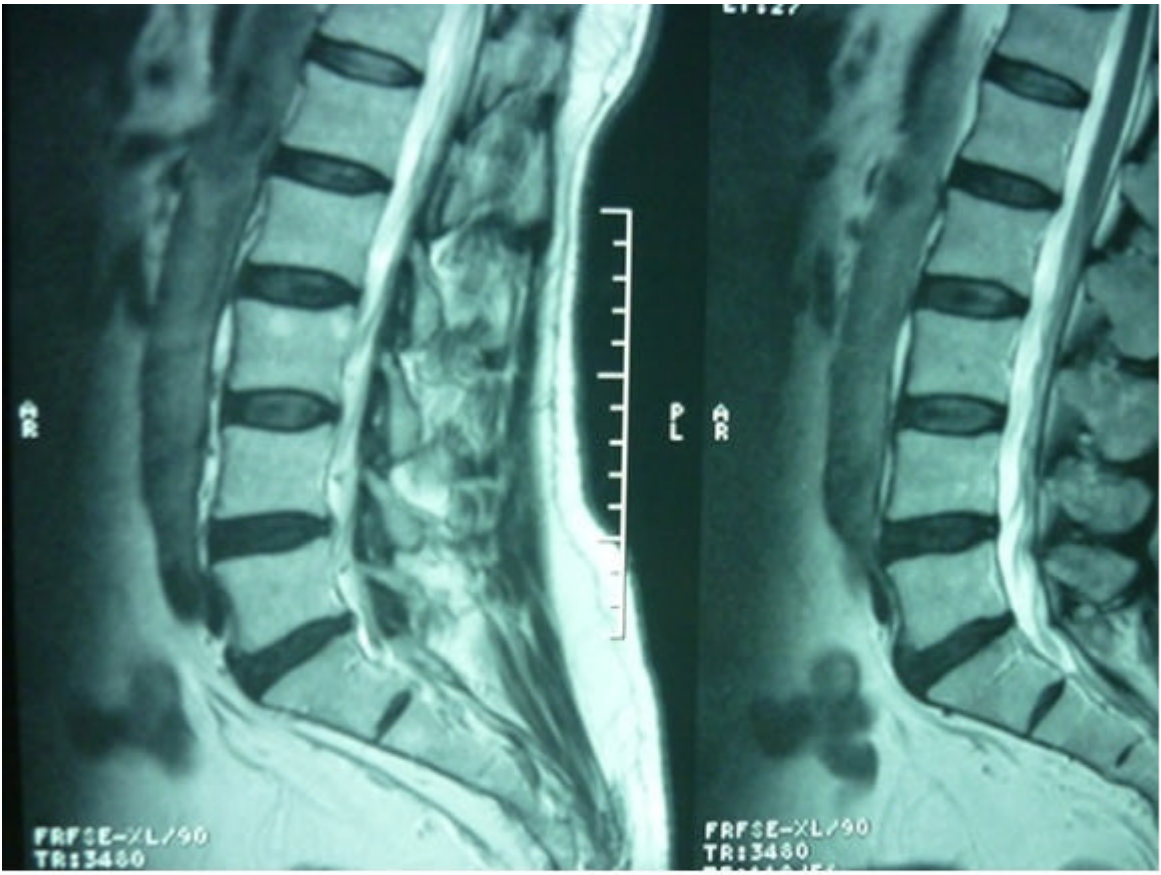
- Dolor intenso en zona glútea derecha en puntos gatillo miofasciales en glúteos mayor y mediano-menor y menos dolor en cuadrado lumbar.
- Dolor a nivel de paraespinosas de L5-S1, con test facetarios + para articulación interapofisaria derecha (hiperextensión en prono junto rotación de raquis lumbar).
- No alteraciones sensitivas ni motoras. ROT presentes y simétricos. Maniobras de estiramiento radicular negativas.

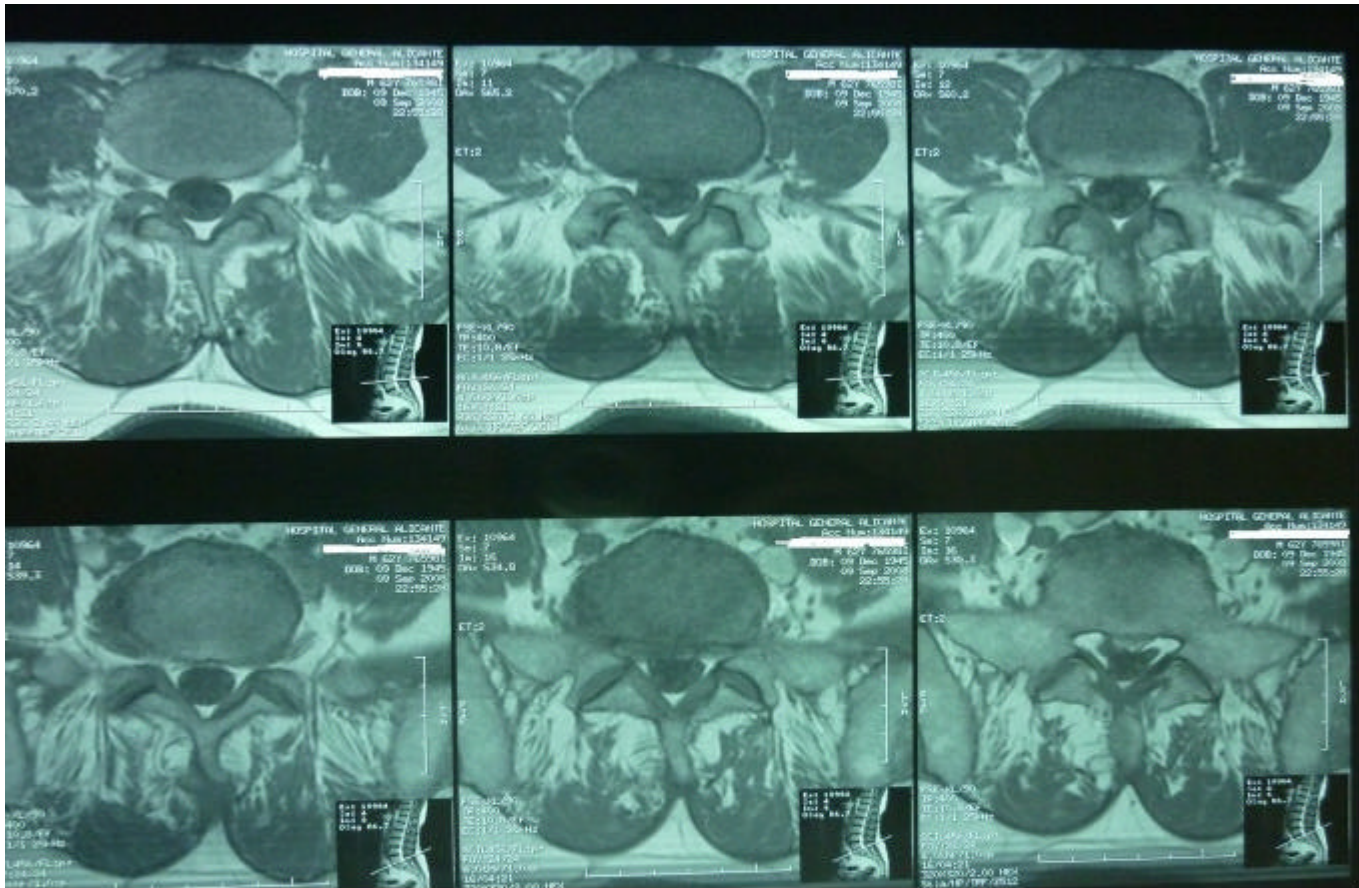
El paciente aportaba las siguientes pruebas de imagen: Rx lumbar y RMN lumbar

El paciente aportaba las siguientes pruebas de imagen: Rx lumbar y RMN lumbar









¿Qué patologías se pueden sospechar?